AUS DEM ANATOMISCHEN INSTITUT DER UNIVERSITÄT MÜNCHEN

DIE ENTWICKLUNG DER HYPOPHYSE BEI HYPOGEOPHIS ROSTRATUS

INAUGURAL-DISSERTATION

ZUR

ERLANGUNG DER DOKTORWÜRDE

EINER

HOHEN MEDIZINISCHEN FAKULTÄT

DER

LUDWIGS-MAXIMILIANS-UNIVERSITÄT

MÜNCHEN

VORGELEGT VON

W. LAUBMANN

MEDIZINALPRAKTIKANT

AUS CHEMNITZ

VERLAGSBUCHHANDLUNG JULIUS SPRINGER IN BERLIN. 1926

Meinem lieben Vater

in Dankbarkeit gewidmet

Referent: Prof. Dr. H. Marcus

Korreferent: Geheimrat Prof. Dr. S. Mollier

R. UNIV.
BIBLIOTHEEK
LEIDEN

In seinen Beiträgen zur Kenntnis der Entwicklungsgeschichte der Gymnophionen wies mein hochgeschätzter Lehrer, Herr Prof. *Marcus*, gelegentlich der Darstellung der Entwicklung des Kopfes darauf hin, daß er sich der Hypophysenentwicklung bei den Gymnophionen noch in einer besonderen Untersuchung widmen würde. Da er nun durch anderweitige Studien immer davon abgehalten wurde, so übertrug er mir diese interessante Aufgabe und hatte die große Freundlichkeit, mir seine so überaus reichhaltigen und schönen Gymnophionenschnittserien zur Verfügung zu stellen, wofür ich ihm auch an dieser Stelle meinen ergebensten Dank ausspreche. Meine Aufgabe bestand also darin, die Hypophysenentwicklung bei Hypogeophis rostratus zu untersuchen. Ich ging dabei so vor. Nach genauestem mikroskopischen Studium vieler Schnittserien, die die Hypophysenentstehung veranschaulichten, stellte ich eine Reihe von Plattenmodellen aus Wachs her, von denen übrigens 4 auf dem diesjährigen Anatomenkongreß in Wien demonstriert wurden. Die Modelle zeigen die Hypophysenentwicklung während der Stadien 18, 22, 30, 35, 36, 41 und 45 in 150facher Vergrößerung. Von einem erwachsenen 20 cm langen Tier wurde dann noch ein Modell in 75facher Vergrößerung rekonstruiert. Von sämtlichen 8 Modellen habe ich Federzeichnungen angefertigt und als Textfiguren beigegeben. Bevor ich auf meine Untersuchungsergebnisse eingehe, will ich auf den bisherigen Stand der Kenntnis von der Entstehung des Hirnanhangs zu sprechen kommen.

Seit *Rathke* 1838 mitteilte, daß die Hypophyse sich zuerst als taschenförmige Ausstülpung des Rachendachepithels, allerdings fälschlicherweise entodermalen Ursprungs, anlege, haben sich viele Forscher bemüht, uns Kenntnis über die Entstehungsweise der Hypophyse zu bringen. Auf die Untersuchungsergebnisse etwa bis zum Jahre 1915 will ich nur kurz hinweisen, da sich darüber eine gute Zusammenstellung bei *Stendell* in seiner Arbeit „Zur vergleichenden Anatomie und Histologie der Hypophysis cerebri" vorfindet. *Goette* stellte fest, daß die von *Rathke* und *W. Müller* beschriebene Tasche vor der Rachenhaut, also nicht ento-, sondern ektodermalen Ursprungs sei. *Balfour* und *Mihalcovics* bestätigten diesen Befund. Die Anschauung ging dahin, daß sich die *Rathke*sche Tasche in dem sogenannten

Hypophysenwinkel (nach *Mihalcovics*), d. h. dem Winkel zwischen der Decke der primitiven Mundbucht und der *Remak*schen Rachenhaut, als Ektodermeinstülpung bilde, sich abschnüre und einer Aussackung des Hirnbodens, dem sogenannten Infundibulum, eng anschmiege.

Einen weiteren Fortschritt in der Erkenntnis der Bildung der Hypophyse brachte die bemerkenswerte Arbeit von *Gaupp*. Er hat bei den Sauriern gefunden, daß sich neben einer anfänglich entstehenden Mittelknospe (R.T.) noch zwei Lateralknospen bilden, die sich dann bei ihrem weiteren Wachstum von der Mundhöhle abschnüren. Durch diesen Abschnürungsprozeß, der so vor sich geht, daß der hintere Rand der Mittelgrube (Ausmündung der Mittelknospe) und die lateralen Ränder der beiden Seitenspalten (Mündungen der Lateralknospen) nach vorn und innen wachsen, wodurch die drei Ausmündungen in die Tiefe versenkt werden. Dabei wird der Teil der Mundhöhle vor der dreiknospigen Anlage wie ein Vorraum in das Anlagebereich einbezogen und während der weiteren Lostrennung der Adenohypophyse von ihrem Mutterboden ebenfalls mit abgeschnürt. Die erst dreiknospige Anlage wird somit zur vierknospigen. Die vierte entspricht also dem sekundär entstandenen Vorraum. Die Mittelknospe, zusammen mit der vorderen, bildet sich zur eigentlichen Adenohypophyse aus, während die Lateralknospen sich später wieder von ihr trennen und dem Zwischenhirnboden als Zellgruppen, in der Art von Epithelkörperchen, anliegen.

Ebenso beschreibt *Chiarugi* bei Cavia cobaya zwei Epithelstränge, die er den *Gaupp*schen Lateralknospen für homolog erachtet. *Staderini* fand bei Gongylus ocellatus neben einer medianen Hypophysenanlage noch zwei seitliche.

Diese Untersuchungsergebnisse über mehrfache Anlagen der Adenohypophyse reihten sich damals nicht so recht unter die Befunde bei den anderen Wirbeltierklassen ein, zumal auch manche Forscher, wie *Woerdemann*, für eine zweifache Anlage bei den Reptilien eintraten.

Woerdemann betrachtet die Bildung der R.T. bei den Reptilien etwas anders als *Gaupp*. „Meiner Meinung nach besteht die Hypophysenanlage ursprünglich aus einem verdickten Mundepithel, das zuerst an seinem hinteren Ende sich einstülpt (R.T.). In der Mitte dieses verdickten Epithels entstehen die zwei Lateralknospen. Später entwickeln sich zwei Mesenchymwälle zu beiden Seiten der vorderen Epithelplatte, welche nun auch den vorderen Teil des verdickten Epithels abschnüren. So wird der Vorraum ein wirklich primärer Teil der Hypophyse, der aber in der Entwicklung zurückgeblieben ist und sich darum erst abschnürt, wenn die R.T. und die Lateralknospen sich schon gebildet haben. Somit ist die Anlage der Hypophyse keine dreifache.“ *Woerdemann* teilt uns auch die Ergebnisse seiner Untersuchungen an Selachiern, Vögeln und Säugetieren mit. Bemerkenswert ist sein Befund über den sogenannten Lobulus bifurcatus bei den Säugetieren, auf den zuerst *Bolk* bei der Untersuchung der Primatenhypophyse, im besonderen bei Tarsius und beim Menschen, aufmerksam wurde. Es handelt sich dabei um einen einheitlichen vorderen Fortsatz mit zwei Hörnern, die den Hals des Infundibulums umgreifen.

Erst die neuere Literatur bringt uns dann die in Wirklichkeit sich nicht so einfach abspielenden Vorgänge bei der Hypophysenentwicklung dem Verständnis etwas näher.

Angelo Cesare Bruni untersuchte die Morphogenese der Hypophyse bei den Amnioten und fand neben der ektodermalen Anlage, der R.T., auch das Entoderm am Aufbau der Adenohypophyse beteiligt. Es handelt sich dabei um die kranialsten Teile vom Kopfdarm, und zwar erstens um die Seeselsche Tasche, die sich unmittelbar vor der Durchreißung der Rachenhaut an die R.T. anlegt, zweitens um ein „Diverticulum medium“, das ursprünglich in Beziehung zur Prämandibularhöhle steht, und drittens um einen Epithelstrang („Gemma“), der sich von der Seeselschen Tasche abschnürt und sein Zellmaterial der R.T. liefert. An der sich zunächst einheitlich anlegenden R.T. unterscheidet *Bruni* einen mittleren und zwei Seitenteile. Bei den Säugetieren sind diese letzteren erst später zu erkennen, bei den Reptilien lösen sie sich von dem mittleren Teile ab und sind als paarige Epithelgruppen unter dem Zwischenhirnboden noch zu finden.

Graf *Haller* beschreibt die Hypophysenentstehung bei den Selachiern und zusammen mit *O. Mori* bei den Säugetieren. Die Bildung der *Rathke*schen Tasche soll nach seiner Auffassung so zu verstehen sein: „Die R.T. ist keine Ausstülpung der ektodermalen Mundbucht, sondern verdankt ihre Entstehung einem verwickelten Vorgang, nämlich der Verwachsung des kranialsten Teiles der Spalte zwischen Kiefer und Auge, der ‚Kieferaugenspalte‘ und

der seitlichen Einengung der so entstandenen ektodermalen Bucht durch die Prämandibularhöhle.“ Zur ersten Anlage, der R. T., kommt noch das Querstück, die als paarig aufzufassende Anlage. Es entsteht nach seinen Beobachtungen dadurch, daß in die seitlich von der R. T. sich befindenden Querspalten, also in die noch nicht zur Verklebung gekommenen Überbleibsel der Kieferaugenspalte, Mundhöhlenepithel hineinwachsen und nun ein aus Epithel bestehendes Querstück darstellen. Außerdem wird noch ein Teil der Mundhöhle, der vor der R. T. liegt, durch die Oberkieferfortsätze abgeschnürt und in die Hypophysenanlage einbezogen. Er nennt es Längsstück. Nach seinen Befunden handelt es sich bei den Selachiern also um eine vierfache Anlage, und zwar um die R. T., das paarig aufzufassende Querstück und um das Längsstück (Vorderanlage). Aus der R. T. wird der spätere Zwischenlappen, aus dem Querstück der Ventrallappen und aus dem Längsstück der Hauptlappen. Von diesem geht der Hypophysengang ab. Er mündet weit vorn in die Mundhöhle, nur wenig hinter der Vereinigungsstelle der Oberkiefer. Bei den von *Haller* und *O. Mori* untersuchten Säugern wurde kein eigentliches Querstück angelegt, es entspricht ihm aber die sogenannte Hypophysenbreite.

Ergebnisse eingehender Untersuchungen an menschlichen und Säugerembryonen aus neuester Zeit liegen von *Hochstetter* vor. Bei menschlichen Embryonen entsteht vor der Rachenhaut am Mundhöhlendach eine kurze Querfurche, die sich zur parabolischen Furche umgestaltet. Dorsal erscheint diese Furche natürlich als Falte. Es tritt ein Aufrichten und Vorschieben dieser Falte ein, was dem Scheitelteil am meisten zugunsten kommt. Auf diese Weise bildet sich die Anlage für die spätere dorsale Wand der Hypophysentasche. Die frontale Wand (d. h. die Epithelplatte, die hier allmählich in das Epithel des Mundhöhlendaches übergeht), ist schon ziemlich vollständig vorhanden. So kommt die Bildung der Hypophysentasche zustande. Die Frage, inwieweit durch stärkeres Wachstum des Zwischenhirnbodens das der vorderen Hypophysentaschenwand beeinflußt wird, läßt *Hochstetter* offen. Er bestreitet aber ein ausschließlich aktives Wachstum ihrerseits, wodurch also den umliegenden Teilen ein wesentlicher Einfluß bei der Morphogenese zugesprochen wird, was eigentlich selbstverständlich ist. Die Vorgänge der Hypophysenbildung sind weiterhin nach *Hochstetter* folgendermaßen zu verstehen. Das sich zunächst als kleinzapfenförmige Ausladung des Zwischenhirns darstellende Infundibulum legt sich auf den oberen Rand dieser vorher beschriebenen Tasche. Dadurch kommt der mittlere Teil des oberen Randes beim weiteren Wachstum mit den seitlichen Teilen nicht mit, und es wachsen dadurch gewissermaßen zwei Hörner vor, die den Hals des Infundibulums umfassen. *Hochstetter* beobachtete schon an früheren Stadien, noch vor der Bildung des eigentlichen Infundibulums, eine trichterförmige Aussackung des Zwischenhirns, die gerade über dem Gipfel der R. T. in Erscheinung trat und natürlich leicht glauben ließ, es handle sich um die erste Anlage des Infundibulums. *Hochstetter* überzeugte sich aber durch das Studium der Zwischenstadien, daß man letztere Annahme nicht machen darf (entgegen *Woerdemann*). Er hält sie dagegen für den späteren Mammillarhöcker.

Die frontale Wand liegt dem Zwischenhirn noch ganz platt an. Jetzt beginnt einerseits die Abschnürung der Adenohypophyse von ihrem Mutterboden und andererseits die allmähliche und teilweise Ablösung der frontalen Wand von der Zwischenhirnwand. Der letztere Vorgang spielt sich folgendermaßen ab. Es wuchern Mesenchym und Blutgefäße zwischen die beiden Wände und drängen die seitlichen Teile der frontalen Wand allmählich von der Zwischenhirnwand ab, während der mittlere ihr anliegend bleibt. Dadurch erhält die äußere Fläche der frontalen Taschenwand konkave Wölbung mit einem Mittelwulst. Dieser geht in den Hypophysenstiel, d. h. in die sich abschnürende untere Drüsenpartie über. Bei dem Abschnürungsvorgang wird auch der untere Rand in der Richtung nach kranial umgebogen. Die Hypophysentasche hat jetzt gewissermaßen eine Schalenform erhalten. Es beginnen nun die Wände derselben drüsig zu wuchern, und es kommt die Korbbildung der Hypophyse zustande. Der Hohlraum des Korbes, dessen Öffnung zwischenhirnwärts schaut, ist durch den Mittelwulst zweigeteilt. Bindegewebe und Blutgefäße wuchern in diese Öffnung hinein und durchdringen von da seine Wände. Von dem Korbrand, der ursprünglich der caudale, untere Rand der Hypophysentasche war, wächst ein Fortsatz (Proc. infundibularis) nach vorn, der sich bisweilen noch in zwei Schläuche teilt. Der in die Länge ausgezogene Neurohypophysenstiel bekommt daher einen vorderen Belag aus Adenohypophysensubstanz.

Die Bildung des Mittellappens geht durch drüsige Wucherungen (solide Stränge) der hinteren Wand des Hypophysenkorbes vor sich.

Über die Hypophysenentwicklung bei den Amphibien finden wir in der Literatur wenig. *B. Haller* und *Goette* halten die erste Anlage der R. T. für eine solide. *B. Haller* schreibt unter anderem: „Ein Processus inf. tritt bei den Amphibien nicht auf, sondern erst bei den Sauropsiden und Säugetieren, bei denen der Saccus vasculosus völlig fehlt." Meine Befunde bei Gymnophionen widerlegen seine obige Behauptung.

Stendell, der in einer ausführlichen Arbeit die Hypophyse in ihrer Entwicklung und ihrem Aufbau bei sämtlichen Vertebratenstämmen behandelt, bringt einiges, aber nichts wesentlich Neues über die Amphibienhypophyse. Er beschreibt die erste Anlage derselben, speziell der Anuren, als eine solide. Sie wird erst später hohl. Ihre Wandungen entwickeln dann zahlreiche Ausstülpungen, die später solide werden. Es kommt zur Ausbildung eines Haupt- und Zwischenlappens. Letzterer besteht aus einem ungegliederten, gänzlich massiven Parenchym, während der Hauptlappen sehr reich an Blutgefäßen und Bindegewebe ist. Der ganze Darmteil verlängert sich frühzeitig und sendet nasal einen Fortsatz aus. Bei den Anuren beginnt bereits eine Verdickung des Zwischenhirnbodens als Anlage des Infundibulums bzw. des Hirnlappens. Von den Gymnophionen (und zwar Hypogeophis) beschreibt *Stendell* die Hypophyse des erwachsenen Tieres und hat einen Sagittalschnitt abgebildet. Auf letzteren sowie auf seine Auffassung von der Gymnophionenhypophyse komme ich bei der Darstellung meiner Befunde zurück, da ihm einige Tatsachen in der Beobachtung entgangen sind, die sehr wesentlich für das Verständnis der Morphogenese der Hypophyse sind.

W. J. Atwell teilt uns seine Untersuchungsergebnisse bei den Anuren mit. An einigen Modellen zeigt er, wie sich aus der R. T. die Lobi laterales bilden, die sich in späteren Stadien zur „Pars tuberalis" umgestalten. Dieser Teil wird von ihm so genannt, da er wie die Hörner des einheitlichen Drüsenkörpers aussieht. An der fertigen Hypophyse unterscheidet er einen neuralen und einen epithelialen Abschnitt. Letzteren teilt er ein in die Pars anterior, Pars intermedia, Pars tuberalis. Zugleich möchte ich folgendes mit seinen eigenen Worten anführen. „The lateral lobes (Pars tuberalis) become separated from the remainder of the epithelial hypophysis at the completion of the metamorphosis or very soon after." Bei den beschwänzten Amphibien fand *Atwell* keine Lostrennung der Pars tuberalis. Er selbst sagt darüber. „The pars tuberalis develops from a pair of processes which grow forward from the remainder of the gland. These processes do not become detached to form separate epithelial plaques as in the anura, but maintain their connections with the anterior lobe throughout life." Die von *Atwell* angefertigten Modelle lassen leider den Zusammenhang der R. T. mit ihrem Mutterboden, vor allem in den ersten Entwicklungsperioden, nicht erkennen, so daß wir über die so wichtige Frage der ersten Anlageverhältnisse der R. T. keinen Aufschluß erhalten.

Ebensowenig besagen die Modelle des Japaners *Ryogen Sumi*, der die Morphogenese der Hypophyse bei den beschwänzten Amphibien darstellte. Seine Modelle zeigen nur die Form der Adenohypophyse in verschiedenen Stadien. An jüngeren unterscheidet er eine Pars anterior, Pars lateralis und Pars tuberalis; an älteren Modellen bis zur fertigen Hypophyse eine Pars anterior, Pars tuberalis und Pars intermedia. Von letzterer sagt er: „The pars intermedia develops remarkably rapidly near the metamorphic stage and in its adult condition it lies caudal to the neural lobe and dorsal to the pars anterior." Schließlich möchte ich noch seine Ansicht von der Pars tuberalis anführen: „The pars tuberalis develops from a pair of processes, which grow oralward from the remainder of the gland. In the larval stage the roots of these processes are situated on the cephalic lateral end of the pars anterior, but in adult stage these roots come near the median line and they are more slender and thin compared with their cephalic parts. It seems to me that the processes can detach themselves from the main bulk of the hypophysis, as *Atwell* observed it in anura."

Alle diese Untersuchungen über die Hypophysenentstehung bei den Amphibien sind nicht so beschaffen, um uns ein klares Bild von ihr zu geben, ja, sie lassen sogar mitunter falsche Vorstellungen aufkommen. Weitere Forschungen, besonders an so klarem Material wie den Gymnophionen, waren daher sehr wünschenswert. Meine Befunde, die ich im folgenden zur Darstellung bringe, sind

in der Literatur noch nicht bekannt und besagen, daß sich die Hypophysenentstehung bei den Amphibien eng an die der Saurier, wie sie *Gaupp* beschreibt, andrerseits auch an die übrigen Amphibien und noch niedrigeren Tierformen, den Selachiern, anschließt.

Ich komme jetzt zur Darstellung der Hypophysenentwicklung bei Hypogeophis rostratus.

Bildung der Rathkeschen Tasche.

In frühen[1]) Stadien, z. B. Stad. 12 (Abb. 1) ist die Rachenhaut (*Rh*) noch mächtig. Ihre äußere ektodermale Zellage setzt sich in das Epithel des Mund-

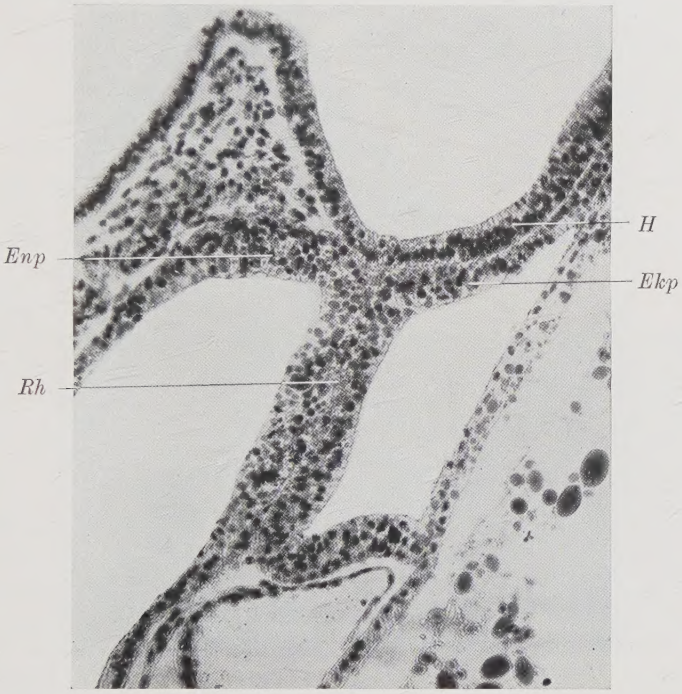

Abb. 1. Sagittalschnitt. (Stad. 12.)
H = Hirnwand, *Ekp* = Ektodermale Zellplatte, *Enp* = Entodermale Zellplatte, *Rh* = Rachenhaut.

buchtdaches fort und stellt hier in einer bestimmten Ausdehnung eine verdickte Platte (*Ekp*) dar. Ebenso ist das Epithel des präoralen Darms (*Enp*), das sich in die hintere Epithelschicht der Rachenhaut fortsetzt, verdickt. Diese beiden Zellplatten (*Ekp* und *Enp*) stoßen unmittelbar aneinander. Es liegt ihnen, vor allem der ektodermalen, die Hirnbläschenwand dicht an. Es läßt sich diese verdickte ektodermale Epithelplatte als erste Anlage der R.T. auffassen. Durch weitere Wachtumsbewegung im Sinne der Kopfbeuge entsteht in dem äußeren

[1]) Die Stadien wurden nach der Stadieneinteilung bezeichnet, wie sie *A. Brauer* in seinen Beiträgen zur Entwicklungsgeschichte und Anatomie der Gymnophionen getroffen hat. Zool. Jahrb. **12**.

Winkel der Rachenhaut, wo die besagte Zellplatte und die Rachenhaut aneinanderstoßen, eine Einknickung (Abb. 2), wodurch die ektodermale Epithelplatte gewissermaßen an der Hirnwand emporgeschoben wird. Daß dabei die Zellen an der Einknickungsstelle durch die seitliche Zusammenpressung eine langgestreckte, zylindrische Form annehmen, während sie erst mehr kubische Gestalt hatten, läßt der Vergleich der 3 Abbildungen (Abb. 1, 2 und 3) gut erkennen. Es hat sich durch diese erste Einknickung eine allerdings noch niedrige Tasche gebildet. Die Vorderwand besteht aus der vorhin erwähnten verdickten Ektodermplatte, die hintere Wand geht kontinuierlich in die ektodermale La-

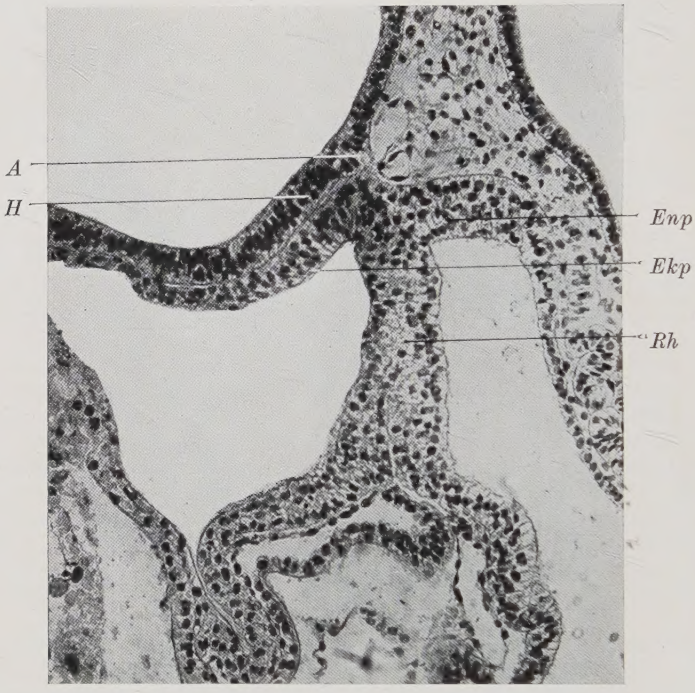

Abb. 2. Sagittalschnitt. (Stad. 17.)
A = Ausladung an der Hirnwand (*H*), *Enp* = Entodermale Zellplatte, *Ekp* = Ektodermale Zellplatte, *Rh* = Rachenhaut.

melle der Rachenhaut über. Wie Abb. 2 zeigt, liegt der niederen hinteren Taschenwand die Epithellage des präoralen Darms an. Es läßt sich im Stad. 17 (Abb. 2) mikroskopisch an gewissen Stellen keine deutliche Trennung des ektodermalen vom entodermalen Zellmaterial finden. Abb. 2 läßt noch etwas erkennen. Bei *A* sieht man eine kleine Vortreibung der Hirnwand gegen den Gipfel der R.T. zu. Man hält es zunächst für die Anlage des Proc. infundibuli. Ich habe diese Knospe des Hirns noch in Längsschnitten der Stad. 22, 25 angetroffen, aber in späteren Stadien nicht mehr gesehen und erst von den Stad. 35, 36 ab die eigentliche Bildung des Proc. infundibuli beobachtet, wie ich es auch an den Modellen demonstrieren kann. Ob diese obige Erscheinung nun dafür spricht, daß sich der Proc.

infundibuli schon in der Zeit der ersten Anlage der Adenohypophyse bilden kann, während es bei anderen Hypogeophislarven wiederum erst später entstehen kann, oder ob diese erste Vortreibung am Hirn wieder verstreicht und zu einem anderen Gebilde des Gehirns wird, läßt sich erst nach dem genauen Studium der Gehirnentwicklung sagen. Ich möchte diese Beobachtung nur erwähnen, da gerade *Hochstetter* bei menschlichen Embryonen einen ähnlichen Befund hatte.

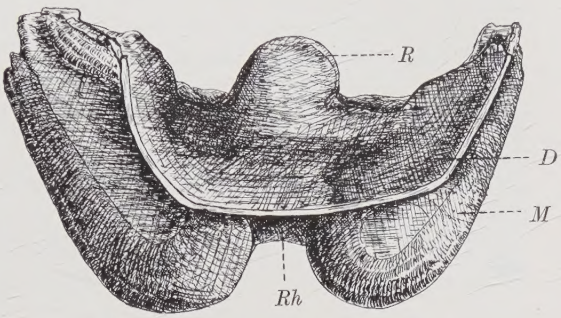

Abb. A. Stad. 18. (Vordere Ansicht.
R = Rathkesche Tasche, *D* = Dachepithel,
M = Unterkieferbogen, *Rh* = Rachenhaut.

Abb. A zeigt ein aus Querschnittserien rekonstruiertes Modell vom Stad. 18. Es handelt sich um ein Stadium, in dem die aus einer ekto- und entodermalen Zellage bestehende Rachenhaut (*Rh*) noch erhalten ist und den Zugang zum eigentlichen Darm versperrt. Sie bildet die hintere Wandung der Mundbucht, die nach vorn ihren offenen Eingang bestzit. Als obere Wand kommt das aus einfachem Epithel bestehende Dach (*D*) in Betracht. Auf ihm erhebt sich dorsal ein taschenförmiges Gebilde, das fast so hoch wie breit ist. Es handelt sich um die einheitliche Anlage der *Rathke*schen Tasche (*R*). Wäre der Teil des Zwischenhirns, den ich ebenfalls mit modelliert habe, auf der Zeichnung, so könnte man noch sehen, daß ihm die vordere Wand der R.T. ganz platt anliegt. Die hintere Wand geht kontinuierlich in die Rachenhaut über.

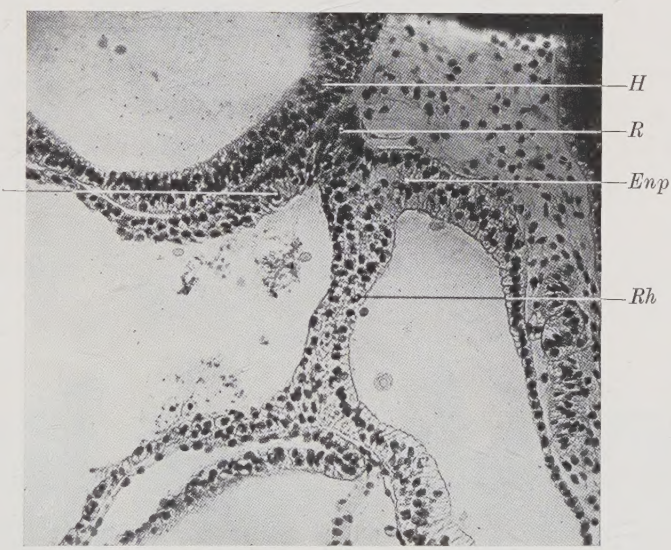

Abb. 3. Sagittalschnitt. Stad. 20.)
H = Hirnwand, *R* = Rathkesche Tasche, *Ekp* = Ektodermale Zellplatte,
Enp = Entodermale Zellplatte, *Rh* = Rachenhaut.

Der Sagittalschnitt auf Abb. 3 ist vom Stad. 20. Man sieht die Bildung der R. T. weiter vor sich gehen. Die hintere Wand ist schon höher als auf Abb. 2. Die ektodermale Epithelplatte wird immer mehr an der Hirnwand emporgeschoben und wird allmählich vollständig zur frontalen Wand der Hypophysentasche. Sagittalschnitte älterer Stadien würden zeigen, daß beim Tieferwerden der R.T. die zylindrischen Zellen wieder

kubische Gestalt annehmen, zum Teil noch mehr abgeplattet werden. Da man auch zahlreiche Zellteilung beobachten kann, so bestätigt dies das teilweise aktive Wachstum der Drüse. Alle diese Beobachtungen zusammengefaßt, lassen erkennen, daß man auch bei Hypogeophis der Ansicht *Hochstetters* beipflichten muß. Es handelt sich bei der Bildung der R. T. nicht um einen ausschließlichen Einstülpungsvorgang des Mundhöhlenepithels, sondern es muß dabei der Ausbildung der Kopfbeuge und dem Wachstum der umliegenden Teile ein gestaltender Einfluß zugesprochen werden. Allerdings sei darauf hingewiesen, daß die Prämandibularhöhlen bei den Gymnophionen sehr klein sind, caudal vom Hypophysenbereich auftreten und sich daher nicht beteiligen. (Im Gegensatz zu den Selachiern. Nach der Beschreibung von Graf *Haller*.)

Auftreten der paarigen und der Vorderanlage.

Das nächste Modell, das ebenfalls aus einer Querschnittserie rekonstruiert wurde, bietet zunächst einen überraschenden Anblick (Abb. B_1, B_2, B_3). Es handelt sich um das Stad. 22. Die Rachenhaut (*Rh*) ist noch erhalten. Auf dem Dache der Mundbucht erhebt sich dorsal die Adenohypophyse. Obgleich dieses Stadium von dem vorhergehenden zeitlich nicht weit entfernt liegt, so hat sie doch jetzt eine ganz andere Form bekommen. Sie zeigt keine einfache Anlage mehr. Zunächst hat die R. T. eine andre Gestalt als vorher. Sie hat sich mehr aufgerichtet und oben dichotomisch in 2 Schläuche (*S*) geteilt. Neben der einheitlichen R. T. ist eine paarige Anlage vorhanden (*Hs*).

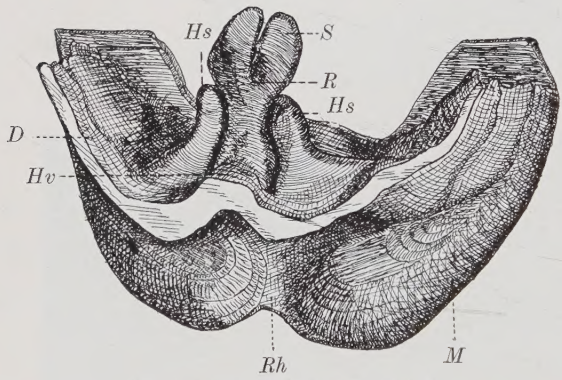

Abb. B_1. Stad. 22. Vordere Ansicht.
S = Schläuche der R. T.

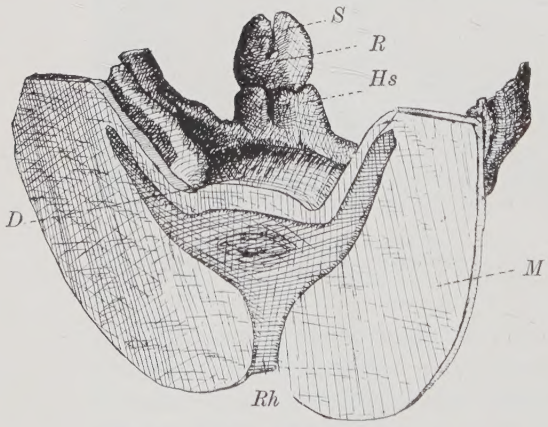

Abb. B_2. Stad. 22. Hintere Ansicht.

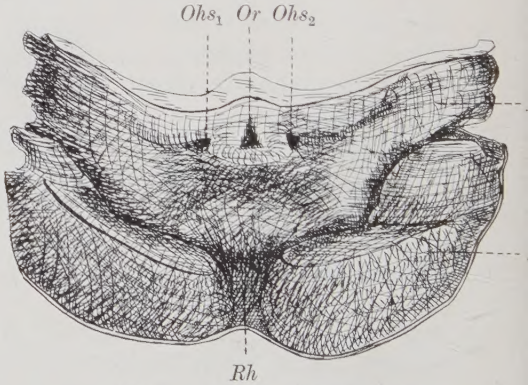

Abb. B_3. Stad. 22. Ventrale Ansicht.
Ohs_1 = Vertiefung, *Or* = Mündung der *R*,
Ohs_2 = Mündung der *Hs*.

(Siehe auch Abb. 4.) Von seitlich vorn kommend, umfassen 2 fingerartige Ausstülpungen (*Hs*) des Munddachepithels (*D*) die R. T. und verwachsen zum Teil mit ihr. In diesem Stadium sehen wir eine fast noch völlige Trennung (Abb. B_1 und B_2), während das nächste Modell uns zeigen wird, daß die mittlere Anlage schon inniger als vorher mit der paarigen Anlage verwachsen ist. Bei dem Ausstülpungsvorgang der letzteren, der von seitlich vorn nach caudal vor sich geht, wird zugleich noch ein Teil der Mundhöhle, der vor der R. T. liegt, mit in das Hypophysenanlagebereich einbezogen. Man könnte daher noch von einer 4. vorderen Anlage (Abb. B_1, *Hv*) sprechen. Die beiden Schläuche (*S*) der R. T. schieben sich am Zwischenhirn empor. Abb. B_3 stellt die ventrale Ansicht des Modells dar. Man sieht in die Mundbucht und vor allem auf die ventrale Fläche ihres Daches (*D*). Das Bemerkenswerte darin sind die 3 Öffnungen (*Or*, Ohs_1, Ohs_2), die die Ausmündungen der dreifachen Anlage in die Mundbucht zeigen. Die dreieckige Öffnung des Lumens der R.T. befindet sich bei *Or*. Sie ist von einer wallartigen Erhebung umgeben. Bei Ohs_1 und Ohs_2 stehen die Spalträume der Hypophysenseitenteile (*Hs*), wie ich die seitlichen Anlagen weiterhin bezeichnen werde, mit der Mundhöhle in Verbindung.

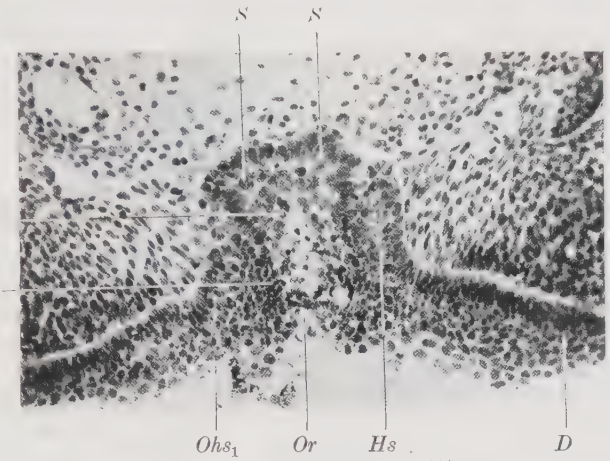

Abb. 4. Querschnitt. (Stad. 22.)
S = Zipfel der Rathkeschen Tasche (*R*), *Hs* = Hypophysenseitenanlage.
Ohs_1 = Ausmündung der *Hs*, *D* = Dachepithel.

Abb. 5. Sagittalschnitt. (Stad. 25.)
Ekp = Ektodermale Zellplatte, *H* = Hirnwand, *Or* = Ausmündung der Rathkeschen Tasche, *Rh* = Rachenhaut.

Abb. 5 stellt einen Sagittalschnitt vom Stad. 25 dar. Er zeigt, daß die ektodermale Epithelplatte (*Ekp*), von der ich beim Stad. 12 sprach (Abb. 1), jetzt vollkommen zur frontalen Wand der R.T. geworden ist. Weiterhin sieht man, daß diese Wand in ihrer oberen und mittleren Ausdehnung der Hirnwand noch

dicht angelagert ist, während sie im unteren Teil durch eindringendes Mesenchym mit Blutgefäßen schon etwas von dem Zwischenhirn abgedrängt wird, ohne daß eine Abknickung im Organ selbst aufgetreten ist. Die Rachenhaut (*Rh*) läßt ihren Rückbildungsprozeß erkennen. Man bemerkt es daran, daß sie schon bedeutend dünner geworden ist als vorher und ihre Zellen atrophisch werden und kugelig aufgetrieben erscheinen.

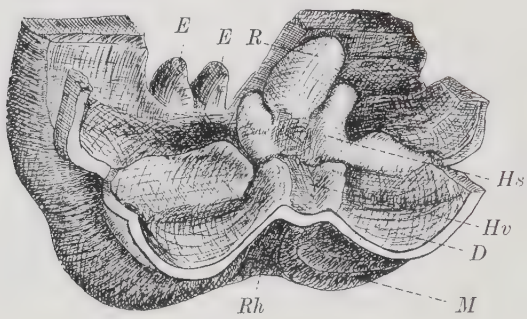

Abb. C_1. Stad. 30. Vordere Ansicht.
E = Entodermale Papille.

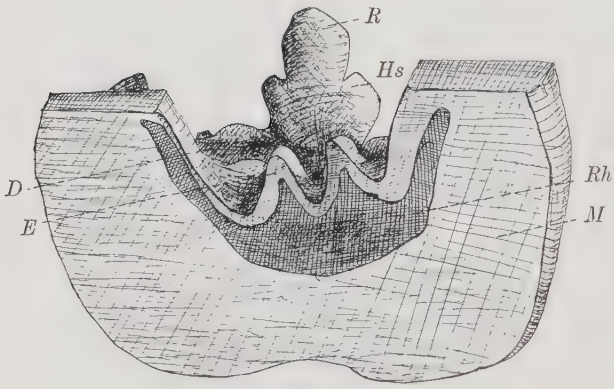

Abb. C_2. Stad. 30. Hintere Ansicht.

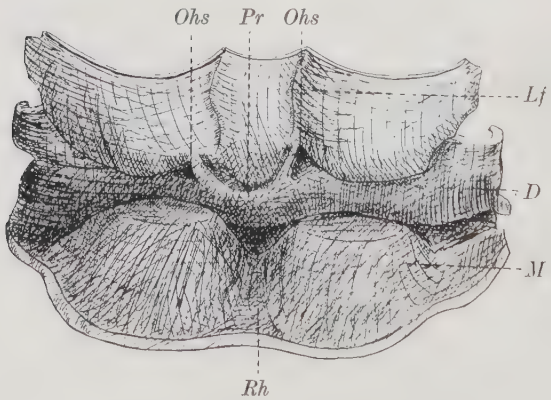

Abb. C_3. Stad. 30. Ventrale Ansicht.
Lf = Längsfurche, *Pr* = Parabolische Furche.

Abschnürung der Adenohypophyse.

Als nächstes habe ich ein Plattenmodell vom Stad. 30 aus einer Querschnittserie rekonstruiert (Abb. C_1, C_2, C_3). Abb. C_1 stellt die Ansicht des Modells von vorn dar. Man sieht zwischen den Kieferbogen (*M*) die Rachenhaut noch erhalten. Die Adenohypophyse läßt ihre ursprünglichen 4 Anlagen noch erkennen, und zwar die *Rathke*sche Tasche (*R*), die beiden seitlichen (*Hs*) und die Hypophysenvorderanlage (*Hv*). Die Hypophysenseitenteile sind mit der ersteren schon viel mehr verwachsen, nur an ihren distalen Enden noch deutlich getrennt. Die eine der beiden seitlichen Anlagen, die jetzt wie Hörner der R.T. aussehen, hat sich von ihrem Mutterboden, d. h. von dem seitlichen Bezirk des Dachepithels abgeschnürt, während bei der anderen der Zusammenhang noch deutlich zu sehen ist (Abb. C_1 und C_2). Die R. T. selbst, die am vorigen Modell distal noch 2 Schläuche (*S*) zeigte, ist jetzt makroskopisch wieder einheitlich, während mikroskpisch die Trennung noch zu erkennen

ist. Dieser längste, mittlere Teil der Adenohypophyse schiebt sich an der Zwischenhirnwand empor. Die frontale Wand zeigt eine Eindellung (siehe Abb. C_1). Die mikroskopischen Bilder veranschaulichen, wie von den Seiten her Mesenchym und mit ihm Blutgefäße eindringen. Es ist wohl anzunehmen, daß dadurch auch ein Teil der frontalen Wand allmählich von der Zwischenhirnwand abgedrängt wurde. Unmittelbar vor ihr befindet sich eine sattelförmige Erhebung (*Hr*), auf der das Zwischenhirn ruht. Es handelt sich um die Hypophysenvorderanlage, die sich von der Hypophyse schon wieder abzuschnüren beginnt. Ihre sattelförmige Form kommt wohl dadurch zustande, daß das Zwischenhirn der erst einheitlichen Erhebung (siehe Abb. B_1) dicht anliegt und beide sich auf diese Weise im Wachstum beeinflussen werden. Die Tatsache, daß sich die vordere Anlage wieder abtrennt, besagt uns, daß höchstens nur ein Teil von ihrem Zellmaterial für den Aufbau der Hypophyse verwendet wird. Weiterhin beobachten wir caudal von ihr zwischen den Oberkieferbögen 2 zapfenförmige Ausstülpungen (*E*). Die Abb. C_2, die das Modell in der Ansicht von caudal darstellt, zeigt, daß diese beiden Anlagen dorsal und hinter der Rachenhaut (*Rh*) gelegen sind, also entodermales Zellmaterial besitzen. Wir haben es hier demnach mit 2 entodermalen Papillen zu tun, die ganz in der Nähe der Adenohypophysenanlage liegen, den Seitenteilen völlig gleichen und den Anschein erwecken, als wollten sie zur Bildung der Hypophyse beitragen, sie aber nicht erreichen und daher in späterem Stadium wieder verschwinden. Diese entodermalen Hohlgebilde wie auch die paarige Vorderanlage möchte ich als serial homologe Gebilde der Hypophysenseitenteile auffassen. Sie liefern bei unserm Tier kein Zellmaterial, vielleicht aber bei anderen Formen, bei denen entodermale Zuschüsse beschrieben wurden (*Kupffer*, *Bruni*). Daß sie zur Hypophyse überhaupt in Beziehung gebracht werden, darf wohl angenommen werden, da sie in unmittelbarer Nähe der Hypophyse auftreten, den Hypophysenseitenteilen völlig gleichen und gerade in einem Zeitpunkt vorhanden sind, in dem der Mutterboden der Adenohypophyse die größte Aktivität bei ihrer Entwicklung entfaltet. Andrerseits sind die entodermalen Anlagen wieder verschwunden, wenn sich die Adenohypophyse schon abzuschnüren beginnt. Abb. C_3 bietet die ventrale Ansicht des Mundhöhlendaches. In seinem mittleren Teile, der im ganzen etwas eingesunken erscheint, verlaufen 2 Längsfurchen (*Lf*) von kranial nach caudal, die den beiden Längserhebungen des Sattels, bzw. der sekundären Hy-Vorderanlage auf der dorsalen Fläche des Mundbuchtdaches entsprechen. Caudal von den erwähnten Längsfurchen (*Lf*) befindet sich eine Furche von parabolischer Form (*Pr*), die von einer ebensolchen wallartigen Erhebung umgeben ist. Diese Furche erinnert noch an den Zusammenhang des Lumens der R.T. mit der Mundhöhle (siehe *Or* in Abb. B_3!). Lateral sind 2 Öffnungen (*Ohs*) zu sehen, die in das Lumen der Hypophysenseitenteile führen. Diese Ausmündungen beweisen uns nochmals die am Stad. 22 demonstrierten 3 Adenohypophysenanlagen, die aus der mittleren und der paarigen seitlichen bestehen.

Das Modell vom Stad. 35 wurde aus Querschnittserien rekonstruiert (Abb. D_1 und D_2). Ich beschreibe zunächst die Vorderansicht (Abb. D_1). Die Rachenhaut (*Rh*) ist noch als ein Rest an der Ansatzstelle am Rachendach erhalten. Die Adenohypophyse, die jetzt ein vollkommen einheitliches Gebilde darstellt, ist an ihrer

Basis schmäler geworden, und man sieht deutlich, daß sie beginnt, sich allmählich vom Mutterboden abzuschnüren. Sie ist in ihrem mittleren queren Durchmesser am breitesten. Dort sind auch die Hypophysenseitenteile (*Hs*) noch zu erkennen, die im übrigen vollkommen mit dem mittleren Teile verwachsen sind. Die R.T. selbst zeigt distal noch die dichotomische Teilung, die im vorhergehenden Stadium makroskopisch nicht mehr zu sehen, aber mikroskopisch doch noch vorhanden war. Die frontale Wand ist in ihrem mittleren Teil konkav gewölbt, was durch ein nach Vornewachsen des distalen Teils der R.T. bzw. ihrer beiden Zipfel (*S*) und durch die Hypophysenseitenteile bedingt ist, die ja ihrem Ursprung

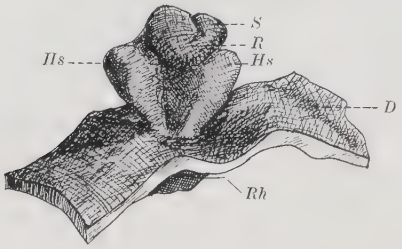

Abb. D_1. Stad. 35. Vordere Ansicht.

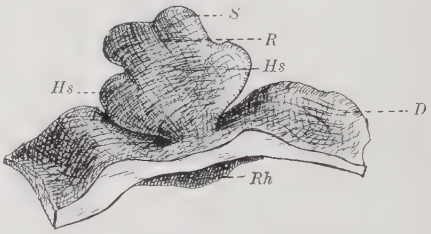

Abb. D_2. Stad. 35. Hintere Ansicht.

nach von seitlich vorn sich an die R.T. angelegt haben. Eine Ansicht des Mundhöhlendaches von unten würde zeigen, daß in diesem Stadium die Kommunikation der Lumina der Hypophysenseitenteile mit der Mundhöhle noch vorhanden ist, während die mittlere Anlage, die R.T., schon keine Ausmündung mehr besitzt. Die caudale Wand (Abb. D_2) der Hypophyse zeigt konvexe Wölbung und ist in ihrer Form mit einem vierblättrigen Kleeblatt zu vergleichen.

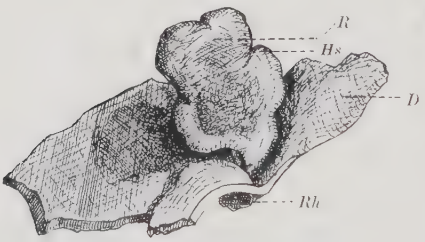

Abb. E_1. Stad. 36. Vordere Ansicht.

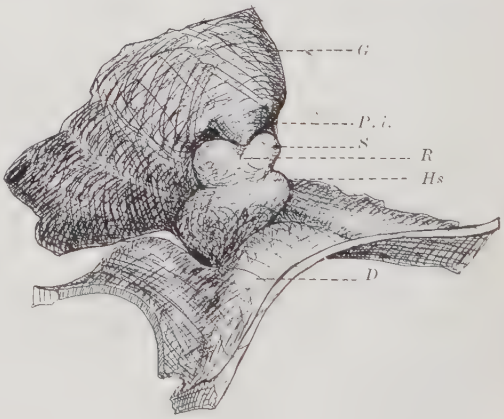

Abb. E_2. Stad. 36. Hintere Ansicht.
S = Schirm, *P. i.* = Proc. infundibuli.

Um den Prozeß der Stielung der Hypophyse, d. h. der Abtrennung vom Mutterboden, anschaulicher zu machen, habe ich noch vom Stadium 36 ein Plattenmodell aus Horizontalschnitten angefertigt. Die Hypophyse selbst hat in ihrem Wachstum keine wesentlichen Fortschritte gemacht. Abb. E_1 und E_2 zeigen noch die vierblättrige Kleeblattform. In ihrer Vorderansicht (Abb. E_1) läßt sie den Vorgang der Stielung erkennen. Seitlich eingeengt von ihrem Mutter-

boden, dem Dach der Mundhöhle, zieht sich ihre Basis immer schmäler aus. Dabei nimmt die untere sich abschnürende Drüsenpartie der frontalen Wand konvexe Wölbung an. Es läßt das Modell noch einen weiteren Prozeß erkennen, der jetzt auftritt. Abb. E_2 gibt die Hypophyse in der hinteren Ansicht, zugleich in topographischer Beziehung zum Gehirn wieder. Die Adenohypophyse, die in ihrer Gestalt noch der vom vorhergehenden Stadium ähnelt, schiebt sich unter dem Zwischenhirn nach hinten und oben. An diesem ist jetzt an der oberen Begrenzung der Fläche, der die Adenohypophyse mit ihrer frontalen Wand anliegt, eine trichterförmige Ausladung entstanden, der Proc. infundibuli (*P. i.*). Er legt sich zwischen die beiden Zipfel (*S*) des oberen Randes der R. T. Von der Rachenhaut (*Rh*) ist auch in diesem Stadium noch ein Stumpf erhalten. Die Betrachtung des Mundhöhlendaches von unten zeigt, daß die Spalträume der beiden Hypophysenseitenteile nicht mehr mit der Mundhöhle kommunizieren.

Die Abschnürung der Adenohypophyse vom Mutterboden geht weiter vor sich, indem der Stiel immer dünner wird und schließlich der Zusammenhang mit dem Mundhöhlendach ganz verloren geht. Die untere Drüsenpartie schlägt sich dann nach oben um.

Korbbildung und Entstehung der Neurohypophyse.

Nach vollendeter Abschnürung zeigt die früher frontale Wand der R. T. mit ihrer konkaven Wölbung nach oben, wie es z. B. Abb. 6 vom Stad. 38 veranschaulicht. In ihrer Eindellung liegt eine kuppelförmige Ausladung des Zwischenhirns, das Infundibulum, während der Proc. infundibuli, dessen Hervorwachsen am letzten Modell zuerst bemerkt wurde, auf dem oberen Rand der Adenohypophyse liegt. Wie nun aus der jetzt schalenförmigen Adenohypophyse ein Korb zustande kommt, soll das nächste Plattenmodell veranschaulichen. Es wurde aus einer Querschnittserie vom Stad. 41 rekonstruiert (Abb. F_1 und F_2). Die Adenohypophyse steht mit dem Mundhöhlendach nicht mehr im Zusammenhang. (Siehe Abb. F_1!) Als Rest dieser früheren Kontinuität ist der Hypophysenstiel (*HySt*) zu erkennen. Die Adenohypophyse liegt in Mesenchym eingebettet etwas über dem Munddach. Der Drüsenkörper besteht aus einem zentralen und 4 von ihm ausgehenden peripheren Teilen, von denen die beiden hinteren Hörner, die nichts anderes sind als die Zipfel (*S*) der *Rathke*schen Tasche, sich etwas nach oben eingerollt haben und die beiden seitlichen Hörner (*Hs*)

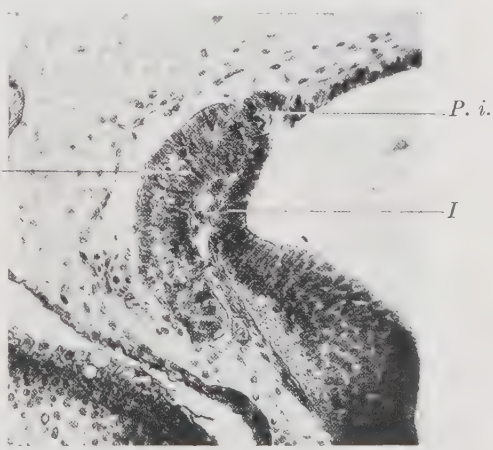

Abb. 6. Sagittalschnitt. (Stad. 38).
Ah = Adenohypophyse, *P. i.* = Proc. infundibuli, *I* = Infundibulum.

ein wenig nach vorn und oben gewachsen sind. Auf diese Weise kommt eine Art Korbbildung zustande. In seiner Öffnung, die nach vorn und oben schaut, liegt das Infundibulum, während der Processus infundibuli (*Pi*) (Abb. F_2 und D_1) auf dem eingerollten Korbrand liegt.

Auf dem Sagittalschnitt Abb. 7 ist das Infundibulum und der vorwachsende Processus infundibuli gut zu sehen.

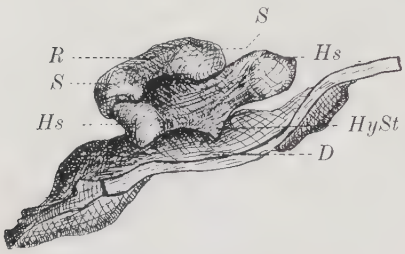

Abb. F_1. Stad. 41. Vordere Ansicht.
HySt = Hypophysenstiel.

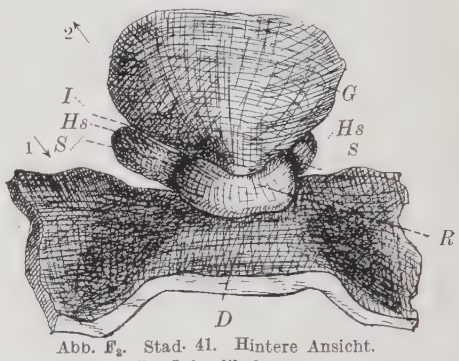

Abb. F_2. Stad. 41. Hintere Ansicht.
I = Infundibulum.

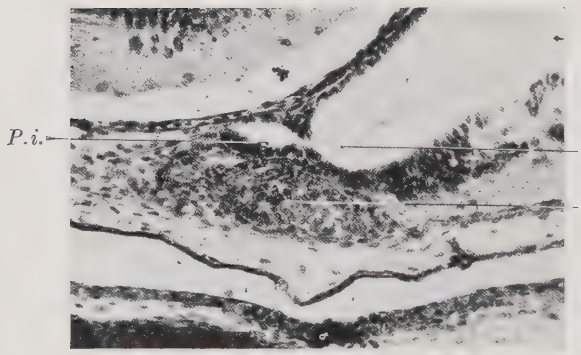

Abb. 7. Sagittalschnitt. (Stad. 41.)
I = Infundibulum, *Ah* = Adenohypophyse, *P.i.* = Proc. infund.

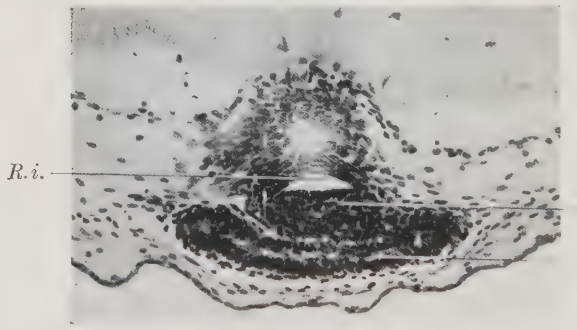

Abb. 8. Querschnitt. (Stad. 41.)
R.i. = Recessus infund., *R* = Umgebogener Korbrand,
Dh = Drüsenhauptlappen.

Der Querschnitt (Abb. 8) des besprochenen Stad. 41 zeigt sehr schön, wie von der Seite her Mesenchym und Blutgefäße in die Korböffnung hineinwuchern.

Zum besseren Verständnis des Wachstumsvorgangs zwischen den beiden letzten im Modell veranschaulichten Stadien vergleiche man nochmals Abb. E_1 und F_1. Würde man die Wachstumsbewegung wieder rückläufig machen, d.h. den Teil *R* (in Abb. F_1) mit seinen beiden Zipfeln *S* wieder ausrollen, andrerseits den Rest des Hypophysenstiels (*HySt*) verlängern und die beiden Hörner (*Hs*) wieder etwas nach hinten biegen, so erhält man die Hypophysenform der Abb. E_1.

Als letztes Larvenstadium wurde das Stad. 45 herangezogen. Das von ihm rekon-

struierte Modell wird in den Abb. G_1 und G_2 zur Ansicht gebracht. Man betrachte zunächst Abb. G_1. Die Hypophyse liegt in einer flachen Vertiefung der Schädelanlage. An ihr kann man jetzt einen Hirn- und Drüsenteil unterscheiden. Die Adenohypophyse läßt sich von der Neurohypophyse am Modell nicht mehr vollständig trennen. Bei mikroskopischer Betrachtung sieht man, wie sich bei *Gr* (Abb. G_1) der Processus infundibuli in den hintersten Teil des Drüsenkörpers hineinschiebt. Die Adenohypophyse (Abb. G_2) läßt einen hinteren einheitlichen und einen vorderen paarigen Teil erkennen. Der einheitliche

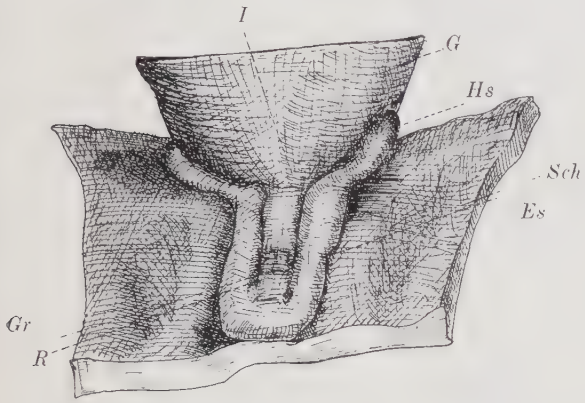

Abb. G_1. Stad. 45. Ansicht von dorsal und hinten.
Sch = Schädelanlage, *Es* = Einschnürung, *Gr* = Grenzlinie.

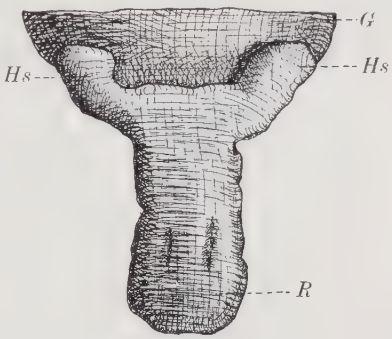

Abb. G_2. Stad. 45.
Ansicht von ventral.

Drüsenteil (*R*) umfaßt, um einen Vergleich zu gebrauchen, wie ein Pantoffel den Processus infundibuli. Der paarige Anteil besteht aus den beiden hörnerartigen Ausläufern (*Hs*), die sich von den Ecken des vorderen Randes des einheitlichen Drüsenkörpers an der ventralen Fläche des Infundibulums nach vorn erstrecken. Die dorsale Fläche (Abb. G_1) läßt 2 Längsfurchen erkennen. In ihrem vorderen Verlaufe trennen sie deutlich den Processus infundibuli von der Adenohypophyse. Die ventrale Fläche (Abb. G_2) ist länger und enthält nur drüsigen Anteil (*R* und *Hs*).

Auf dem etwas schräg getroffenen Sagittalschnitt in Abb. 9 sieht man, daß der Processus infundibuli länger geworden ist und immer noch seine Lage auf dem umgebogenen Korbrand (dem früher eingerollten oberen Teil der R. T.) inne hat. Von nasal dringen Mesenchym und Blutgefäße zwischen Infundibularwand und Adenohypophyse ein. Außerdem kann man beobachten, daß die Wandung der Adenohypophyse nicht mehr die glatte Form wie im Stad. 38 (Abb. 6) besitzt, sondern schon Einkerbungen zeigt. Auf Abb. 10 ist die Adenohypophyse

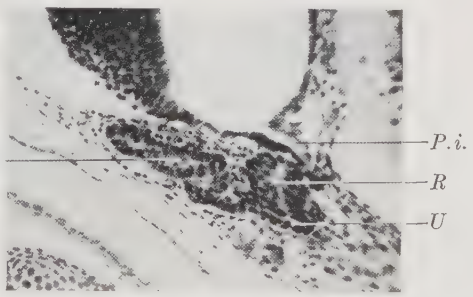

Abb. 9. Sagittalschnitt. (Stad. 45.)
Dh = Drüsenhauptlappen, *P. i.* = Proc. infundibuli,
R = Umgebog. Korbrand, *U* = Umknickungsstelle.

schon um ein beträchtliches länger als die vom Stad. 41 (Abb. 7). Zugleich bemerkt man am Ende des Processus infundibuli eine kolbige Verdickung. Es handelt sich um die Anlage der Neurohypophyse.

Mit einem Längenwachstum des Processus infundibuli geht also zugleich ein solches der Drüse vor sich, und es wird aus dem Hypophysenkorb die eigentümliche Pantoffelform. Zur Erleichterung des Verständnisses dieses Vorganges habe ich in Abb. F_2 2 Pfeile, die man sich in horizontaler Ebene liegen denken soll, eingezeichnet. Pfeil 1 soll die Wachstumsbewegung des Teiles *R* und des von ihm umfaßten Processus infundibuli angeben und Pfeil 2 die der Hypophysenfortsätze (*Hs*) und des Hirnteils, dem sie anliegen, veranschaulichen. Stellt man sich das Resultat dieser Wachstumsbewegungen vor, so wird man ohne weiteres verstehen, wie die Hypophyse der Abb. F_2 zu derjenigen der Abb. G_1 wird [1]).

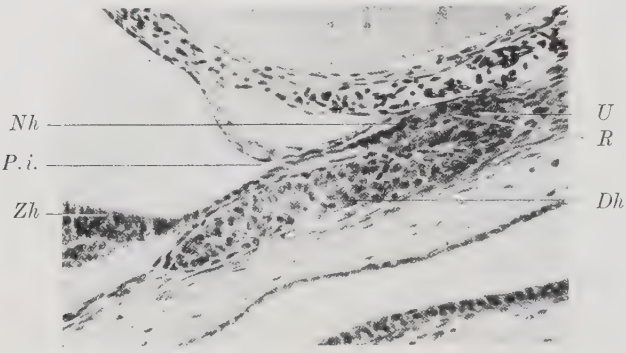

Abb. 10. Sagittalschnitt. (Stad. 45.)
Dh = Drüsenhauptlappen, *Nh* = Neurohypophyse, *P. i.* = Proc. infundibuli, *Zh* = Zwischenhirn, *R* = Umgebogener Korbrand, *U* = Umknickungsstelle.

Abb. 11. Sagittalschnitt. (Stad. 46.)
Mh = Mittelhirn, *Nh* = Neurohypophyse, *Dh* = Drüsenhauptlappen, *U* = Umknickungsstelle des Korbrandes.

An der Hand der Abb. 10 möchte ich noch auf eine Beobachtung hinweisen. Man sieht, daß das verdickte Ende des Processus infundibuli, also die in Entstehung begriffen Neurohypophyse, zwar auf dem umgeschlagenen Drüsenteil, wie schon öfters erwähnt, liegt, aber hier von letzterem noch um ein beträchtliches nach caudal überragt wird, was nicht immer der Fall ist. Wir haben es hier mit einem Wachstumsvorgang zu tun, der mehr oder weniger in Erscheinung treten kann. Abb. 11 z. B. zeigt, daß der Processus

[1]) Bei dieser Gelegenheit möchte ich darauf hinweisen, daß ich in den Abbildungen aller Stadien immer dieselben Buchstabenbezeichnungen angewandt habe, um das Wachstum und die topographische Veränderung der ursprünglichen drei primären Anlagen vor Augen zu führen.

infundibuli sich ziemlich weit nach hinten erstreckt und von der Umbiegungsstelle des Drüsenlappens nicht überragt wird. Es kann nun dieser Umbiegungsrand (*U* auf Abb. 10) mehr oder weniger weit nach hinten wachsen und auch nach oben, so daß die kolbige Verdickung am Ende des Infundibulumfortsatzes von ihm dann kappenartig umhüllt wird. Auf diese Weise kommt der Vergleich mit der Pantoffelform, wie ich ihn bei der Beschreibung der Abb. G_1 heranzog, zustande.

Die Hypophyse beim erwachsenen Tier.

(Von ca. 1 cm Länge, 6 mm Breite und 1,2 mm Dicke.)

Um die Hypophyse bis zu ihrer Formvollendung studieren zu können, habe ich auch ein Modell eines 20 cm langen, erwachsenen Tieres aus Längsschnittserien rekonstruiert. Die Vergrößerung beträgt hier nur eine 75fache. Abb. H_1 gibt die ventrale und Abb. H_2 die dorsale Ansicht wieder. Die Hypophyse liegt in einer flachen Einsenkung der Schädelbasis. (Siehe Abb. H_2.) Sie zeigt sich als ein flacher,

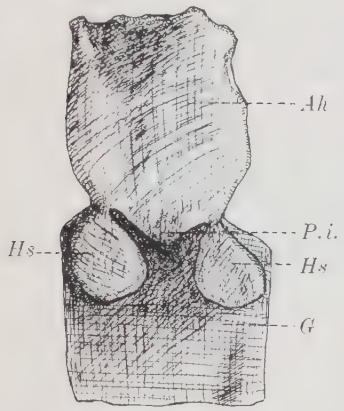

Abb. H_1. 20 cm langer Hypogeophis. Ansicht von ventral. *Ah* = Adenohypophyse.

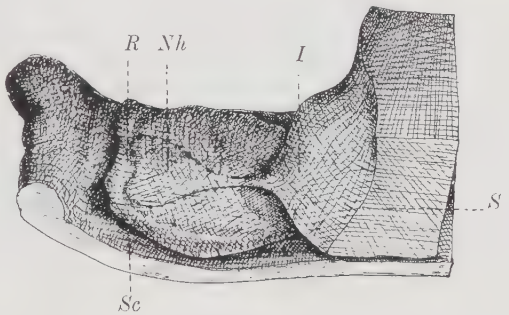

Abb. H_2. 20 cm langer Hypogeophis. Ansicht von dorsal. *Sc* = Schädelbasis, *Nh* = Neurohypophyse.

fast rechteckiger, langgestreckter Körper, der an seinen vorderen Ecken noch 2 Hörner besitzt (*Hs* in Abb. H_1). Diese beiden letzteren, die nur vermittels einer schmalen Substanzbrücke noch mit dem übrigen Drüsenkörper zusammenhängen, haben ovale Form und liegen dem Zwischenhirnboden flach an. Vom Infundibulum aus geht sein sich schmal ausziehender Trichterstiel (*I* in Abb. H_2) weit nach hinten und bettet sich in die Adenosubstanz ein. Diese ausgezogene Form ähnelt dem Verhalten bei Selachiern, und ich halte es für etwas Primitives im Gegensatz zur gedrungenen Statur der Anuren. Die punktierte Linie in Abb. H_2 gibt den weiteren Verlauf des Hirnhypophysenstiels an, der nur mikroskopisch wahrzunehmen ist und uns zeigt, daß er im hinteren Drüsenkörper in eine keulenförmige Verdickung (*Nh*) übergeht. Die mikroskopischen Bilder (Abb. 12) lassen erkennen, daß die Neurohypophyse hinten kappenartig von Adenosubstanz umgeben ist. Abb. H_1 zeigt noch, daß der Trichterstiel (*I* in Abb. H_2) einen ventralen, drüsigen Belag erhält. Letzteres würde wiederum mit den Befunden *Hochstetters* übereinstimmen, der auch bei menschlichen und

Säugerembryonen Gleiches fand. Makroskopisch läßt sich an der Hypophyse des erwachsenen Tieres also nur ein Drüsenkörper mit seinen vorderen Hörnern und dem Hirnhypophysenstiel unterscheiden.

Die histologische Betrachtung besagt, daß der hintere und obere Teil der Hypophyse fast nur aus Hirnsubstanz besteht, also als Hirnlappen zu bezeichnen ist. Der übrige Teil der Hypophyse ist Adenohypophyse. Letztere teilt man in Haupt- und Zwischenlappen ein, also in 2 verschiedene Teile, was, nach ihrer Entwicklungsgeschichte betrachtet, eine gewisse Berechtigung hat. Es stammt der besagte Zwischenlappen, der umgebogene Drüsenteil, in den sich die Neurohypophyse einbettet, von der allerersten Hypophysenanlage, der R.T., ab, wie wir es an der Schilderung der Wachstumsbewegung der ursprünglichen 3 Anlagen an der Hand der Modelle und Schnittbilder klar verfolgen können. Andrerseits enthält der Drüsenhauptlappen fast nur Zellmaterial, das auf die paarige Anlage zurückzuführen ist. Inwieweit auch histologisch ein Unterschied besteht,

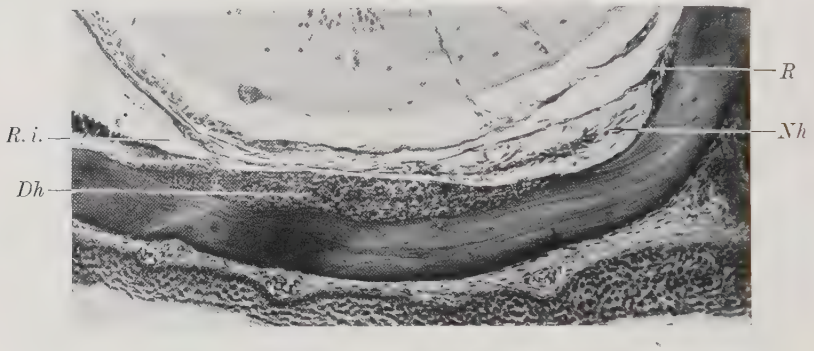

Abb. 12. Längsschnitt. (20 cm langes Tier).
Nh = Neurohypophyse, *Dh* = Drüsenhauptlappen, *R. i.* = Recessus infundibuli, *R* = Zwischenlappensubstanz.

werden wir im folgenden sehen. Zuvor möchte ich aber noch auf die Befunde *Stendells* zurückkommen. In der Beschreibung der Embryonalentwicklung sagt er über die Entstehung des Zwischenlappens (S. 3):

„Stets ist die primäre Anlage, das Bläschen oder die solide Wucherung, der Hirnbasis parallel mehr oder weniger abgeplattet. Das Lumen des Bläschens oder die später sich bildende Aushöhlung der soliden Wucherung wird zur Hypophysenhöhle. Bei der weiteren Ausbildung scheiden sich streng die beiden Hauptwände des platten Bläschens, die dem Hirn angelagerte, der spätere Zwischenlappen, und die dem Darm zugekehrte, der spätere Hauptlappen. Genau genommen, ist es vor allem der dem eigentlichen dünnen Zwischenhirnboden angeschmiegte Wandteil, der in Gegensatz zu den übrigen tritt und zum Zwischenlappen wird. Alles, was nicht am Infundibulum liegt, also auch das an die verdickte Lamina postoptica angrenzende Areal, differenziert sich meistens zum Hauptlappen."

Diese Meinung *Stendells* ist nicht richtig, denn ich konnte gerade durch meine Befunde zeigen, daß der Teil der Drüse, der zum späteren Zwischenlappen wird, nicht die der Hirnwand ursprünglich dicht angelagerte Wand des Hypophysenbläschens ist, sondern daß bei Hypogeophis der oberste Teil der ursprünglichen R.T. mit seinen beiden Wänden zum Zwischenlappen wird. Es legte sich doch der Processus infundibuli auf den umgebogenen Drüsenteil, in den sich dann die

entstehende Neurohypophyse einbettete. Dann ist gerade die ursprünglich dem Rachendach zugekehrte Wand des Hypophysenbläschens, bzw. die früher hintere Wand der *RT*, der Neurohypophyse direkt angelagert. (Also entgegen *Stendell*!) Daß auch bei den Reptilien die topographische Entwicklung des Zwischenlappens so vor sich geht, zeigt *Stendell* (ohne es zu beachten) in seinem Buche selbst, indem er einen Sagittalschnitt von *Gentes* anführt. Ebenso wird die Entstehungsweise des Zwischenlappens bei Säugetieren richtig durch Sagittalschnitte, von *Herring* übernommen, in *Stendells* Arbeit abgebildet. Ich erwähnte, daß bei Hypogeophis die beiden Wände des umgeschlagenen Drüsenteils zum Zwischenlappen werden. Man kann sich natürlich auch leicht vorstellen, daß dort, wo ein Rest der Hypophysenhöhle in dem besagten Drüsenteil erhalten bleibt, nur eine Wand durch drüsige Wucherung zum Zwischenlappen wird, wie es bei Säugetieren der Fall sein kann. Immer aber ist es die ursprünglich hintere Wand der R.T. *Stendell* schreibt weiterhin (S. 56):

„Hypogeophis bietet insofern etwas abweichende Verhältnisse, als bei ihr der Zwischenlappen nach vorn, ventronasal an den Hirnlappen, der ja einem langen Proc. infundibuli an-

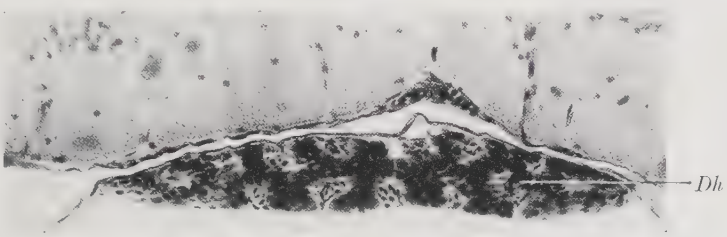

Abb. 13. Querschnitt. (21,6 cm langes Tier.) 150fache Vergr. *Dh* = Drüsenhauptlappen.

hängt, stößt (Abb. 68). Hier ist also die Konstellation, die bei den Anuren (Abb. 26c) als anormale erreicht, gleichsam als normale fixiert worden. Seiner Form nach stellt er gleichfalls eine ungegliederte, dichte Platte dar."

Offenbar hat *Stendell* nur geringes Material zur Verfügung gehabt, daß ihm entgangen ist, daß hinter und unter der Neurohypophyse noch Adenohypophysensubstanz zu finden ist. Die Neurohypophyse (siehe Abb. 12) wird von der Adenohypophysensubstanz wie von einer Kapuze umgeben. Es ist wohl möglich, daß die Drüsensubstanz meist nur noch einen schmalen Streifen darstellt; immer ist sie aber noch vorhanden. Man sieht auf den Längsschnitten, wie es Abb. 12 schön zeigt, vor allem, wie eine etwas größere Drüsensubstanz in Form einer Kappe dem Hirnlappen aufsitzt (*R*). Zum Studium der histologischen Beschaffenheit der Drüsenlappen der Hypophyse des erwachsenen Tieres wurden vor allem Querschnitte herangezogen. Abb. 13 stellt einen Querschnitt durch den Hypophysenhauptlappen eines 21,6 cm langen erwachsenen Tieres dar. (Bei 150maliger Vergrößerung.) Man sieht von einer mittleren Lage von Drüsenzellen knospenartige Sprossen ausgehen und in den Zwischenräumen derselben eine reichliche Wucherung von Blutgefäßen und Bindegewebe. Die Drüsenzellen sind dunkel, mittelgroß und ohne Sekretvakuolen. Der Quer-

schnitt auf Abb. 14 geht durch die Neurohypophyse mit angrenzendem Zwischenlappen. Die Zellstränge sind zu Drüsenschläuchen geworden und liegen ziemlich dicht aneinander. Man sieht wenig Bindegewebe und Blutgefäße dazwischen. Die Zellen sind heller und viel größer als die des Hauptlappens. Sie besitzen randständigen Kern und erscheinen durch die Einlagerung von Vakuolen abgeblaßt.

Abb. 14. Querschnitt. (21,6 cm langes Tier.) 150fache Vergr.
Nh = Neurohypophyse, in Drüsensubstanz eingebettet. *Sc* = Schädelbasis.

Die Zellen des Zwischenlappens verhalten sich in der Größe zu denen des Hauptlappens wie 5:2. (Bei 150maliger Vergrößerung gemessen.) Auf Abb. 15 handelt es sich um einen Querschnitt durch den Hirn- und Zwischenlappen eines 7 cm langen Tieres. Es läßt sich feststellen, besonders bei noch stärkerer Vergrößerung, daß das Parenchym des Zwischenlappens dieser Hypophyse in seiner Struktur dem des Hauptlappens der Hypophyse des 21,6 cm langen Tieres ähnelt. Auch hier ist die knospenartige Sprossung des Drüsenparenchyms zu erkennen und dazwischen reichlich Bindegewebe und Blutgefäße. Wie ist das wohl zu erklären? Das Parenchym entwickelt sich folgendermaßen. Die Wandung der Hypophyse (z. B. des Hypophysenkorbs) fängt an, solide Stränge zu treiben, so daß wir das sprossen- und knospenartige Drüsenbild bekommen. Dazwischen hinein wuchert nun reichlich Bindegewebe mit Gefäßen. Ein solches Stadium finden wir im Zwischenlappen des jüngeren und im Hauptlappen des älteren Tieres. Die Zellstränge werden zu Drüsenschläuchen, die Zellen werden größer und blasig, so daß die Zwischenräume, die erst genügend Platz für Bindegewebe und Blutgefäße boten, jetzt immer kleiner werden und schließlich nur noch Spalten darstellen, in denen wir nur spärlich Bindegewebe finden. In diesem Stadium ist der Zwischenlappen der Hypophyse des 21,6 cm langen Tieres.

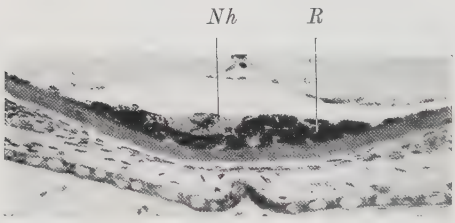

Abb. 15. Querschnitt. (7 cm langes Tier.)
Nh = Neurohypophyse, die in der Adenosubstanz des Zwischenlappens (*R*) liegt.

Wir haben es also bei dem Parenchym des Zwischenlappens mit einem histogenetisch älteren Material zu tun, als das des Hauptlappens darstellt. Daher ähnelt auch der Zwischenlappen des jüngeren Tieres dem Hauptlappen des älteren Tieres.

Dieser Befund stimmt auch mit der entwicklungsgeschichtlichen Tatsache überein, daß der Zwischenlappen aus dem ältesten Material, der ursprünglichen *Rathke*schen Tasche, abstammt. Die Bezeichnung Zwischenlappen, womit man ihn als besonderen Teil vom Hirn und Drüsenhauptlappen unterscheidet, ist also mehr histogenetisch und entwicklungsgeschichtlich als histologisch zu verstehen.

Zusammenfassung.

Ich möchte den Vorgang der Entstehung der Hypophyse bei Hypogeophis rostratus noch einmal im Zusammenhang kurz schildern. Als erste Anlage der *Rathke*schen Tasche bildet sich eine verdickte, ektodermale Epithelplatte des Mundbuchtdaches vor der Rachenhaut. Durch weitere Ausbildung der Kopfbeuge entsteht an dem Winkel zwischen Rachenhaut und der verdickten ektodermalen Zellage eine Einknickung, wodurch die Epithelplatte an der Hirnwand gewissermaßen hochgeschoben wird. Die weitere Ausbildung der R.T. ist nur im Zusammenhang mit der Kopfbeuge und dem Wachstum des Zwischenhirns zu verstehen. Das Tieferwerden der Tasche geht aber auch durch aktives Zellenwachstum, besonders der hinteren Wand vor sich, während die vordere Wand fast in ihrer ganzen Ausdehnung durch die Länge der zuerst bemerkbaren verdickten, ektodermalen Epithelplatte schon von vornherein vorhanden ist.

An die *Rathke*sche Tasche legen sich nun, von seitlich vorn kommend, zwei fingerartige Ausstülpungen des Mundhöhlendaches und verwachsen mit ihr. Dabei wird sekundär noch ein Bereich der Mundhöhle, der vor der R.T. liegt, in die Hypophysenanlage mit einbezogen. Diese vordere Anlage geht aber nicht vollkommen in die Hypophyse über, sondern schnürt sich wieder zu einem Teile ab und verschwindet dann spurlos. Zur gleichen Zeit, in der die Wachtums- und Ausstülpungsvorgänge des Mundhöhlendaches im Sinne der Hypophysenanlage am deutlichsten wahrzunehmen sind, treten auch hinter ihr 2 zapfenförmige Gebilde aus entodermalen Zellen auf, die der Hypophyse entgegenzuwachsen streben, sie aber nicht erreichen und in späteren Stadien wieder spurlos verschwunden sind. Die R.T. selbst hat sich unterdessen distal dichotomisch geteilt und liegt dem Zwischenhirn dicht an. Allmählich verwachsen die Hypophysenseitenteile mehr und mehr mit der R.T. und sehen jetzt wie seitliche Hörner derselben aus. Es beginnt der Prozeß der Stielung, d. h. der Abschnürung vom Mutterboden. Zugleich wächst die R.T. mit ihren beiden Zipfeln nach oben und hinten und rollt sich dann nach oben etwas ein, während die seitlichen Hörner (also die ursprünglichen Hypophysenseitenteile) etwas nach vorn und oben wachsen. So kommt es nach vollendeter Abschnürung zur Korbbildung der Hypophyse, in dessen Öffnung sich das Infundibulum legt, während der jetzt hervorwachsende Processus infundibuli seine Lage auf dem eingerollten Korbrand zwischen den beiden Zipfeln der früheren R.T. einnimmt. Dabei wird er von letzteren seitlich umfaßt. Der Processus infundibuli tritt jetzt in ein Längenwachstum ein und mit ihm zugleich die ihn seitlich begrenzenden Adenohypophysenpartien. Dadurch wird der Hypophysenkorb immer mehr in die Länge gezogen. Am caudalen Ende des Processus infundibuli bemerkt man zunächst eine geringe kolbige Anschwellung, die immer stärker wird und dann als Neurohypophyse bezeichnet werden kann. Dabei bettet sie sich in den hinteren um-

gebogenen Drüsenteil ein und wird von ihm kappenartig umhüllt. Dieser umgebogene Rand kann dann noch mehr oder weniger nach caudal wachsen. Auf diese Weise bekommt die ganze Drüse die eigentümliche Pantoffelform.

An der voll entwickelten Form der Hypophyse läßt sich makroskopisch nur ein flacher, langer Drüsenkörper und ein Stiel erkennen, durch den er mit dem Zwischenhirn zusammenhängt. Das Zwischenhirn schiebt sich immer mehr verjüngt unter dem Mittelhirn nach caudal, geht dann in den Hirnhypophysenstiel über, der auf der dorsalen Fläche des Drüsenkörpers in ihn übergeht. Dieser Stiel bekommt ventral noch einen Drüsenbelag. An der ventralen Fläche des Zwischenhirns sind noch die beiden Hörner als Fortsätze des Drüsenkörpers vorhanden und hängen mit letzterem nur noch vermittelst einer dünnen Substanzbrücke zusammen. Man kann sich leicht vorstellen, daß diese Substanzbrücke noch schwinden könnte und die Fortsätze dann als losgelöste Zellgruppen in der Art von Epithelkörperchen dem Zwischenhirnboden anliegen, wie es bei den Anuren der Fall ist.

Bei mikroskopischer Betrachtung läßt sich die Hypophyse in Neurohypophyse (oder Hirnlappen) und in Adenohypophyse (oder Drüsenlappen) einteilen. Histogenetisch und entwicklungsgeschichtlich betrachtet, kann man bei letzterer noch eine Unterscheidung von Haupt- und Zwischenlappen treffen. Als Zwischenlappen kommt dann der Drüsenteil in Betracht, in dessen Substanz die Neurohypophyse sehr locker eingebettet liegt, alles übrige ist Hauptlappen. Entwicklungsgeschichtlich liegt der Unterschied darin begründet, daß sein Zellmaterial von der ältesten Anlage, der *Rathke*schen Tasche, abstammt, wie es ja die Reihenfolge meiner Modelle gut zeigen konnte, während der Hauptlappen zum größten Teil Zellmaterial der Hypophysenseitenanlagen enthält. Daher ist es nicht verwunderlich, daß auch histogenetisch ein gewisser Unterschied bei beiden Lappen vorhanden ist. Das Parenchym des Zwischenlappens, als das histogenetisch ältere Zellmaterial, besteht aus dicht aneinanderliegenden Drüsenschläuchen. Das Drüsengewebe des Hauptlappens, als das jüngere Zellmaterial, läßt noch das Stadium der Sprossung mit reichlichen Blutgefäßen und Bindegewebe in den Zwischenräumen erkennen.

Es besteht also ein Altersunterschied. Ein prinzipieller ist jedoch nicht vorhanden und die Bezeichnung Zwischenlappen eine unglückliche, da ein kontinuierlicher Übergang vorhanden ist, was auch durch die Annahme eines Übergangsteils bei *Stendell* hervorgeht. Die Zwischenlappenzelle des 7 cm langen Tieres entspricht der Hauptlappenzelle des 21,6 cm langen Tieres, und wahrscheinlich wird diese Zelle bei einem älteren und größeren Tier ebenfalls die Charaktere der Zwischenlappenzelle des 21,6 cm langen Individuums aufweisen. Das Vernünftigste wäre, die Bezeichnung Zwischenlappen ganz fallen zu lassen und zwischen ausgebildetem und embryonalem Typ der Hypophysenzellenstruktur zu sprechen.

Eine *vergleichende Betrachtung* meiner Befunde mit denen in der Literatur, besonders mit denen von *Gaupp*, *Rossi*, Graf *Haller* und *Hochstetter*, läßt die Entstehung der Hypophyse bei allen Vertebraten auf mehrfache (4) Anlagen zurückführen, nur daß bei höheren Tierklassen die Vorgänge der ersten Entwicklung

im caenogenetischen Sinne vereinfacht worden sind, insofern als die 4 ursprünglich getrennten Anlagen in eine konzentriert werden, aus der die verschiedenen Teile der Hypophyse sich wieder herausdifferenzieren und so Anklänge an die früheren

I. Fische (Selachier) nach Graf *Haller*.

II. Amphibien (Gymnophionen).

III. Reptilien (Lacerta, Anguis) nach *Gaupp*.

IV. Vögel (Hühnchen) nach *Rossi*.

V. Säugetiere (Mensch) nach *Hochstetter*.

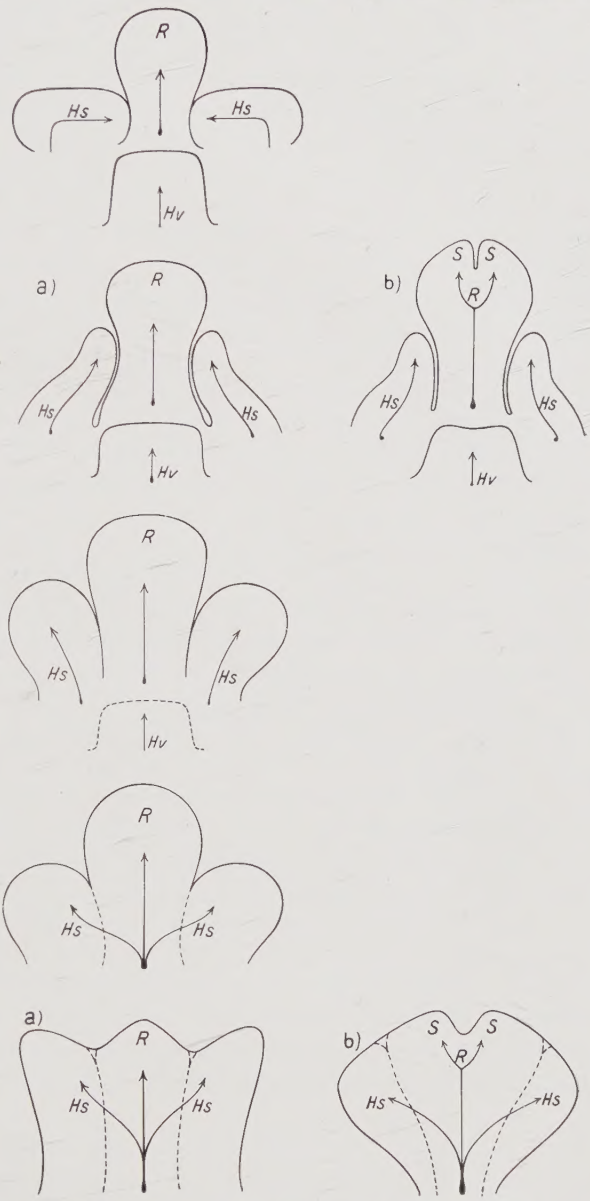

Abb. 16. Schema der mehrfachen Hypophysenanlagen bei den Vertebraten.

Zustände nachweisen. An der Hand des beigegebenen Schemas (Abb. 16) möchte ich diese phylogenetische Betrachtungsweise darlegen. Bei sämtlichen Vertebratenstämmen haben wir zunächst die Anlage der *Rathke*schen Tasche (*R*).

Zu ihr kommt noch eine paarige Anlage (*Hs*). Bei den Selachiern besteht sie aus dem Querstück (*Hs* in *I*), wie es von Graf *Haller* beschrieben wurde. Bei den Gymnophionen sind es die Hypophysenseitenanlagen (*Hs* in *II*). Bei Lacerta nannte sie *Gaupp* Lateralknospen (*Hs* in *III*). Beim Hühnchen sind es nach *Rossi* die Seitenknospen, deren erste Entstehung er aber schon auf eine mit der mittleren gemeinsame zurückführt. Diese *Rathke*sche Tasche entspricht also der *Rathke*schen Tasche der Anamnier + Seitenanlagen. Ebenso haben wir beim Menschen nach *Hochstetter* eine einheitliche Anlage. Die Hypophysenbreite oder gar noch angedeutete seitliche Hörner (*Hs* in *V*) entsprechen der paarigen Anlage der niederen Tiere. Die punktierten Linien in den Abbildungen des Schemas führen die Gestalt der Hypophyse auf die Anlagen der niederen Tierklassen zurück, und ein Blick auf das Schema verdeutlicht o. w. meine Gegankengänge. Es läßt sich diese Homologie aus der ganzen Art und der Topographie der einzelnen Hypophysenteile, in die sich die erste einheitliche Lage differenziert, schließen. So können z. B. auch bei der menschlichen Hypophyse distal 2 Hörner auftreten (*S* in *Vb*), die sich ohne Schwierigkeit auf die der Gymnophionen (*S* in *II b*) zurückführen lassen. Was die Vorderanlage betrifft, so haben wir bei den Selachiern eine ziemlich beträchtliche, das Längsstück. Bei den Gymnophionen entsteht wohl eine vordere Anlage, sie schnürt sich aber zum größten Teil wieder ab. Bei Lacerta beschreibt *Gaupp* die Hypophysenvorderanlage als den sekundär entstandenen Vorraum. Bei den höheren Tieren scheint sie immer unbedeutender zu werden. Beim Menschen halte ich den von *Mihalkovics*, *Kraushaar* und vor allem von *Hochstetter* beschriebenen vorderen Fortsatz noch für die Andeutung der vorderen Anlage, nur daß sie hier eben auch wie die paarige sich aus einer einheitlichen differenziert. Der Prozeß der ersten Entwicklungsperioden der Hypophyse wird also bei den höheren Tierklassen immer mehr caenogenetisch vereinfacht. Die seitlichen Anlagen rücken immer mehr dem Abschnürungszentrum der *Rathke*schen Tasche zu, indem sie in ihr aufgehen. Bei den Vögeln entsteht schon eine einheitliche Anlage, aus der sich die übrigen erst noch bilden. Beim Menschen ist der Prozeß am weitesten vereinfacht worden. Wir haben teilweise nur noch eine Andeutung der komplizierten Vorgänge, die bei den Selachiern und Gymnophionen auftreten.

Zum Schluß sei es mir noch gestattet, Herrn Geheimrat Prof. Dr. *Mollier* meinen ergebensten Dank dafür auszusprechen, daß er mir einen Laboratoriumsplatz in seinem Institut für meine Untersuchungen zur Verfügung stellte und dieselben immer mit großem Interesse verfolgte. Weiterhin gebührt mein verbindlichster Dank meinem hochgeschätzten Lehrer, Herrn Prof. *Marcus*, der meine Studien in überaus freundlicher und anregender Weise leitete.

Literaturverzeichnis.

Atwell, W. J., The Development of the hypophysis cerebri of the rabbit. (Lepus cunigulus L.) Americ. journ. of anat. 1918. — *Atwell, W. J.*, The Development of the hypophysis cerebri of the Anura. Anat. record vol. **15**, 1918. — *Atwell, W. J.*, The Morphogenesis of the hypophysis in the tailed Amphibia. Anat. record **22**. 1921. — *Bruni, A. C.*, Sullo sviluppo del lobo ghiandolare dell. ipofisi negli Amnioti. Monatsschr. f. Anat. u. Physiol. **31**. 1914/15. — *Chiarugi, G.*, Sull' essistenza di una gemma bilaterale nell' abbozzo dell'ipofisi dei Mammiferi. Monit. zool. ital. Anno **5** 168. 1894. — *Gaupp, E.*, Über die Anlage der Hypophyse bei Sauriern. Arch. f.

mikr. Anat. **42**, 1893. — *Göppert, E.*, Die Entwicklung des Mundes, der Mundhöhle und ihrer Organe. Handbuch der vergleichenden und experimentellen Entwicklung der Wirbeltiere von O. Hertwig, 2. Bd., I. Teil. 1906. — *Goette, A.*, Über die Entstehung und Homologien des Hirnanhangs. Carus, Zool. Anz. **6**. 1883. — *Haller, B.*, Untersuchungen über die Hypophyse und die Infundibularorgane. Morphol. Jahrb. Bd. XXV. 1898. — *Haller, B.*, Über die Hypophyse niederer Placentalier und den Saccus vasculosus der urodelen Amphibien. Arch. f. mikr. Anat. u. Entwicklungsgesch. **74**. 1909. — *Haller, Graf*, Über die Bildung der Hypophyse bei Selachiern. Morphol. Jahrb. **53**. — *Haller, Graf* und *O. Mori*, Über die Bildung der Hypophyse bei Säugetieren. Zeitschr. f. Anat. u. Entwicklungsgesch. **76**. 1925. — *Hochstetter, F.*, Beiträge zur Entwicklungsgeschichte des Gehirns. II. Teil: Die Entwicklung des Hirnanhangs. 1924. — *Hoffmann, C. R.*, Beiträge zur Entwicklungsgeschichte der Selachier. Morphol. Jahrb. Bd. XXIV. 1896. — *Kohn, A.*, Über die Hypophyse. Münch. med. Wochenschr. Nr. 28. 1910. — *Kraushaar, R.*, Die Entwicklung der Hypophyse und Epiphyse bei Nagetieren. Zeitschr. f. wiss. Zool. **41**. 1884. — *Kupffer, C.*, Die Deutung des Hirnanhangs. Sitzungsber. d. Ges. f. Morphol. u. Physiol in München. 1894. — *Marcus, H.*, Beiträge zur Kenntnis der Gymnophionen III. Zur Entwicklungsgeschichte des Kopfes. Gegenbauer. Morphol. Jahrb. **40**. 1910. — *Marcus, H.*, Beiträge zur Kenntnis der Gymnophionen. IV, Zur Entwicklungsgeschichte des Kopfes. Festschr. f. R. Hertwig. 1910. —*Mihalkovics, V.*, Wirbelsaite und Hirnanhang. Arch. f. mikrosk. Anat. **11**. 1874. — *Müller, W.*, Über Entwicklung und Bau der Hypophyse und des Proc. infundibuli cerebri. Jenaische Zeitschr. f. Med. **6**. 1871. — *Nußbaum, J.*, Einige neue Tatsachen zur Entwicklungsgeschichte der Hypophysis cerebri bei Säugetieren. Anat. Anz. **12**, Nr. 7. 1896. — *Peter, K.*, Modelle zur Entwicklung des Gesichts. Anat. Anz. **39**. 1911. — *Rathke, H.*, Bemerkungen über mehrere Körperteile der Coecilia annulata. Arch. f. Anat., Physiol. u. w. Med. 1852. — *Rossi, U.*, Sui lobi laterali della Ipofisi. Monit. zool. ital. **7**. 1896. — *Salzer*, H., Zur Entwicklung der Hypophyse bei Säugetieren. Arch. f. mikr. Anat. **51**. 1898. — *Sumi, R.*, On the Morphogenesis of the Epithelial Hypophysis of the Tailed Amphibia. Folia anat. japon. **82**. 1924. — *Staderini, R.*, Lo sviluppo dei lobi dell'ipofisi nel Gongylus ocellatus. Arch. ital. die anat. e di embriol. **2**. 1903. — *Staderini, R.*, Di un prolungamento ghiandolare dell'ipofisi accolto in uno speciale recesso premammillare nel cervello del gatto adulto (nota preventiva). Anat. Anz. **33**. 1908. — *Staderini, R.*, Sur l'existence des lobes latéraux de l'hypophyse et sur quelques particularités anatomiques de la région infundibolaire chez Gongylus ocellatus. Arch. ital. di anat. e di embriol. **4**, 2. 1905. — *Sterzi, G.*, Morfologia e sviluppo della Regione infundibolare. Arch. ital. di anat. e di embriol. **3**. 1904. — *Stendell, W.*, Zur vergleichenden Anatomie und Histologie der Hypophysis cerebri. Arch. f. mikrosk. Anat., Abt. I (Für vergl. u. exp. Hist. u. Entwicklungsgesch.) 1913. — *Stendell, W.*, Die Hypophysis cerebri. Lehrbuch der vergl. mikr. Anat. der Wirbeltiere v. Prof. Dr. Oppel. 8. Teil. 1914. — *Tilney, F.*, An analysis of the juxta-neural epithelial portion of the Hypophysis cerebri, with an embryological and histological account of a hitherto undescribed part of the organ. Internat. Monatsschr. f. Anat. u. Physiol. **30**. 1913. — *Waldschmidt, J.*, Zur Anatomie des Nervensystems der Gymnophionen. Inaug.-Diss. 1887. — *Wiedersheim, R.*, Anatomie der Gymnophionen. 1879.

Lebenslauf.

Verfasser, *Walter Arthur Laubmann*, wurde am 10. Dezember 1900 in Fichtigsthal (Sa.) geboren. Nach Absolvierung des Realgymnasiums zu Chemnitz besuchte er zunächst die Universität zu München, wo er am 5. 5. 1923 das Tentamen physicum bestand. Dann bezog er die Universitäten zu Leipzig, Kiel und zuletzt wieder zu München, wo er 1926 sein medizinisches Staatsexamen ablegte.